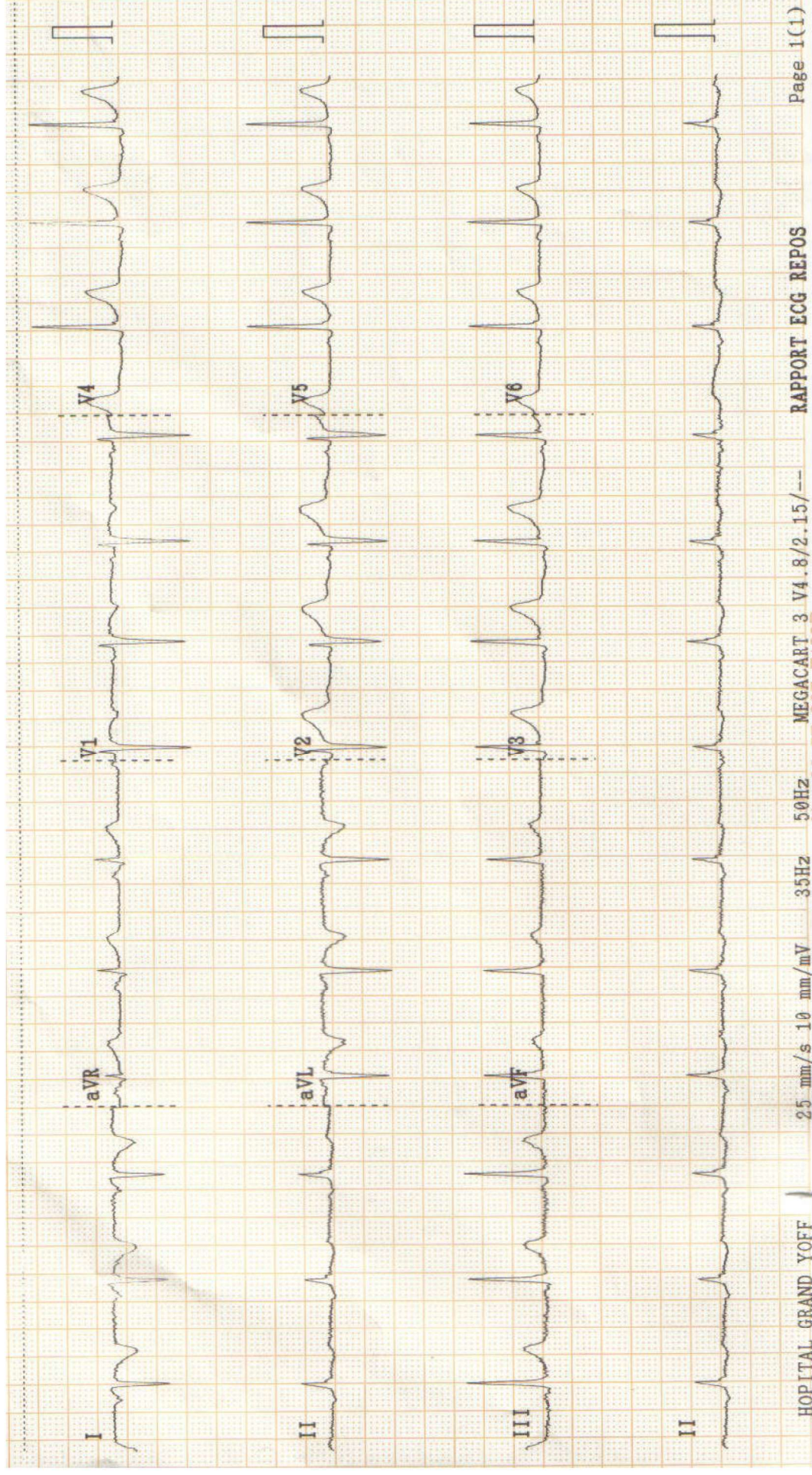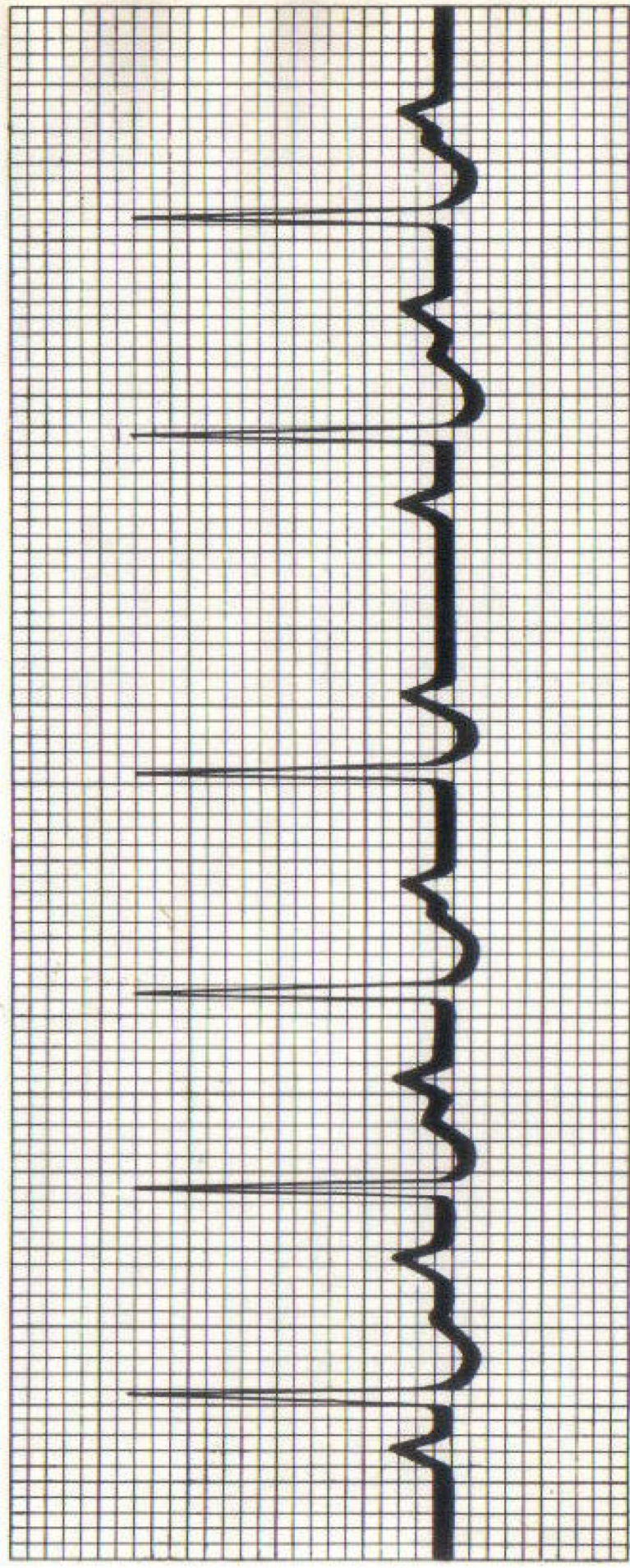


Quelle anomalie constatez-vous sur ce tracé?



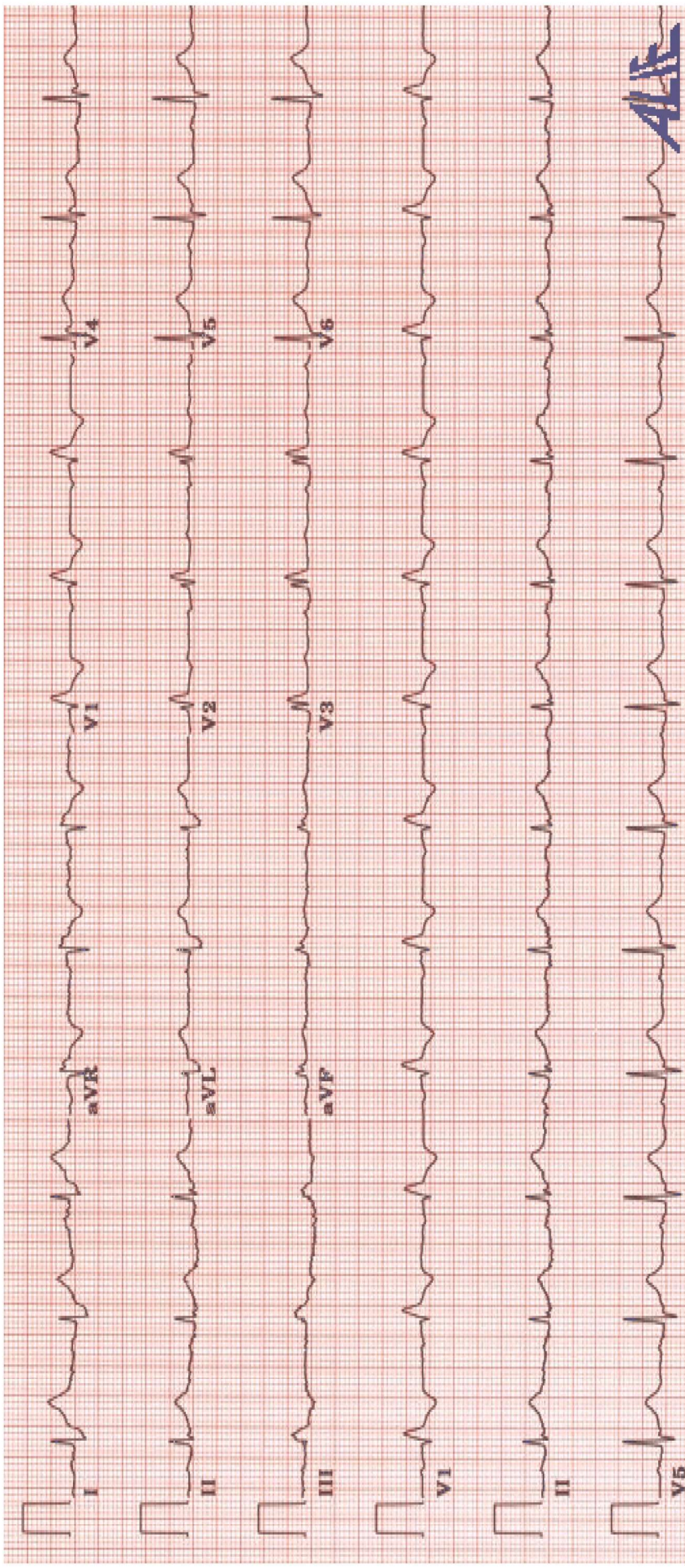
BAV 1^{er} degré

BAV Mobitz I

Extrasystoles auriculaires

Extrasystole ventriculaire

Arythmie sinusale



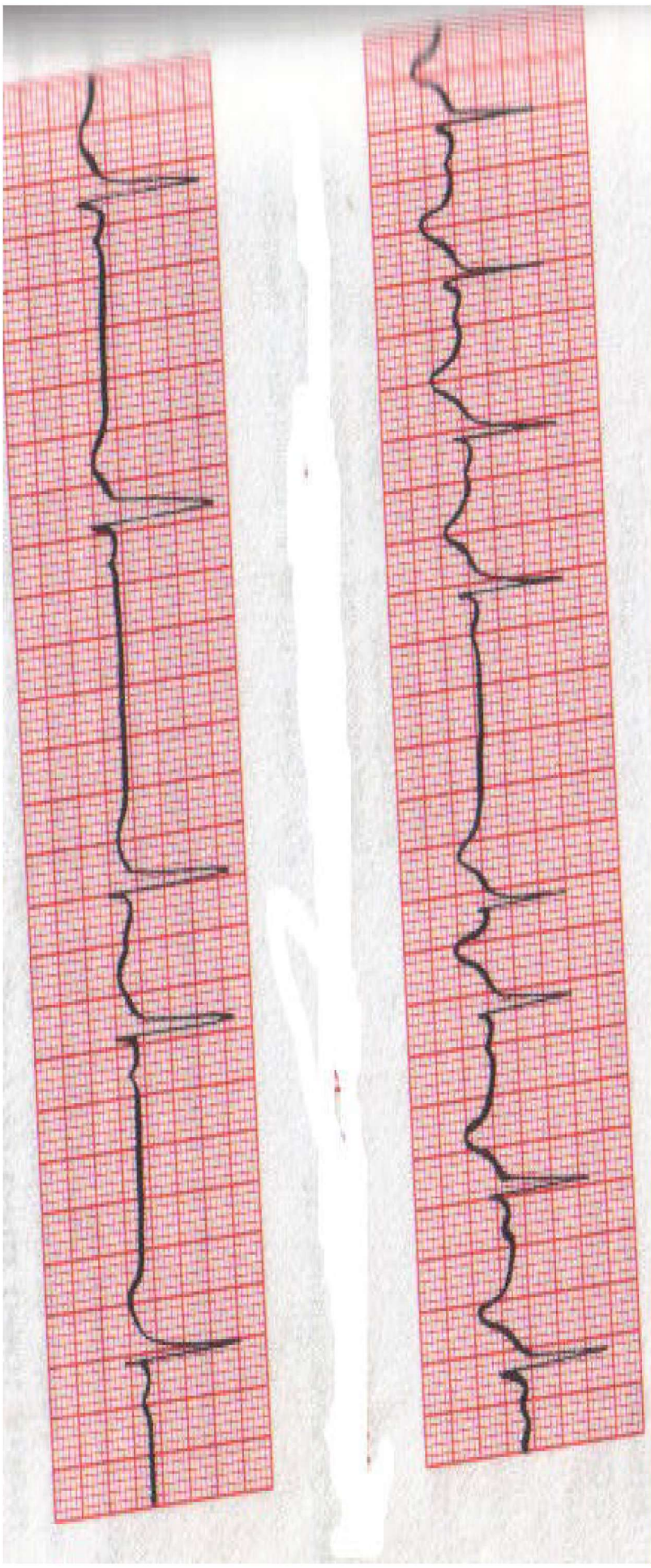
Cochez la bonne réponse :

HVD

BBD

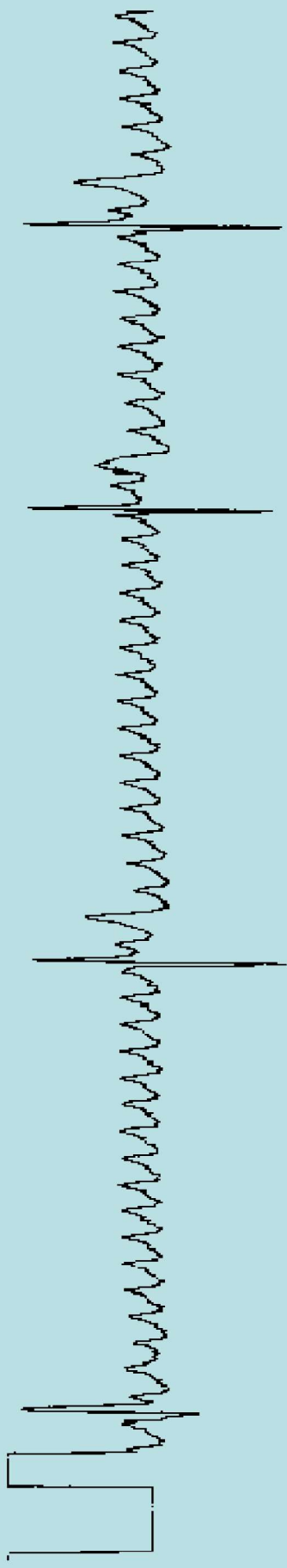
BBG

Flutter auriculaire



Cochez la bonne réponse:

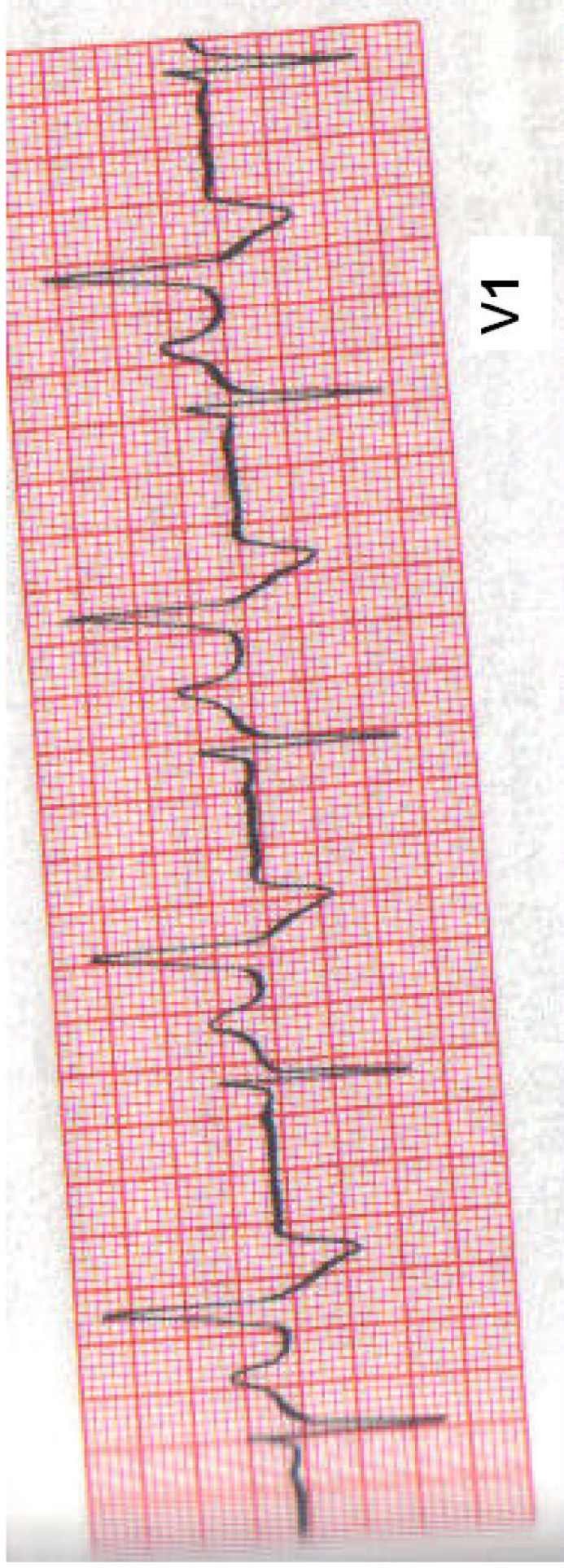
- Pause sinusale
- BAV 1^{er} degré
- Extrasystole auriculaire
- BAV Mobitz II



A11

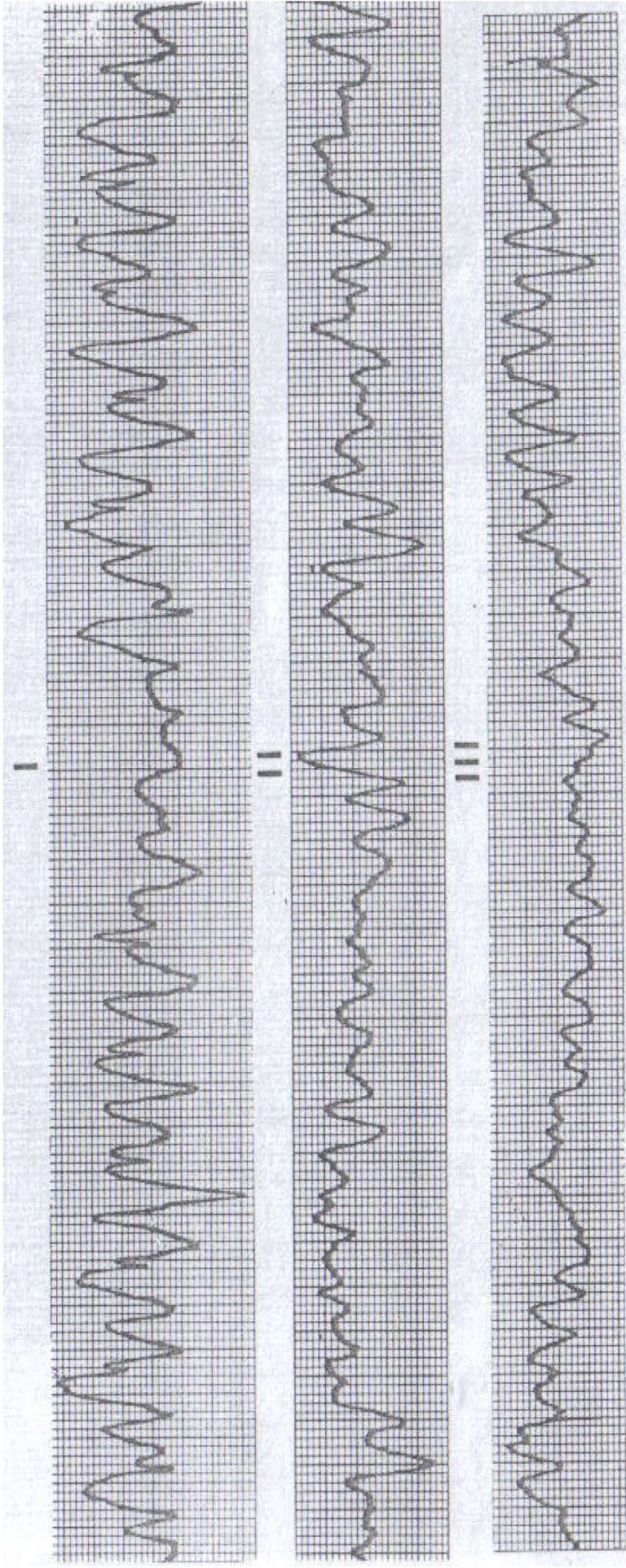
Cochez la bonne réponse:

- Tachycardie ventriculaire
- Flutter ventriculaire
- Flutter auriculaire
- Fibrillation auriculaire
- Trémulation de la ligne iso-électrique(parasites)

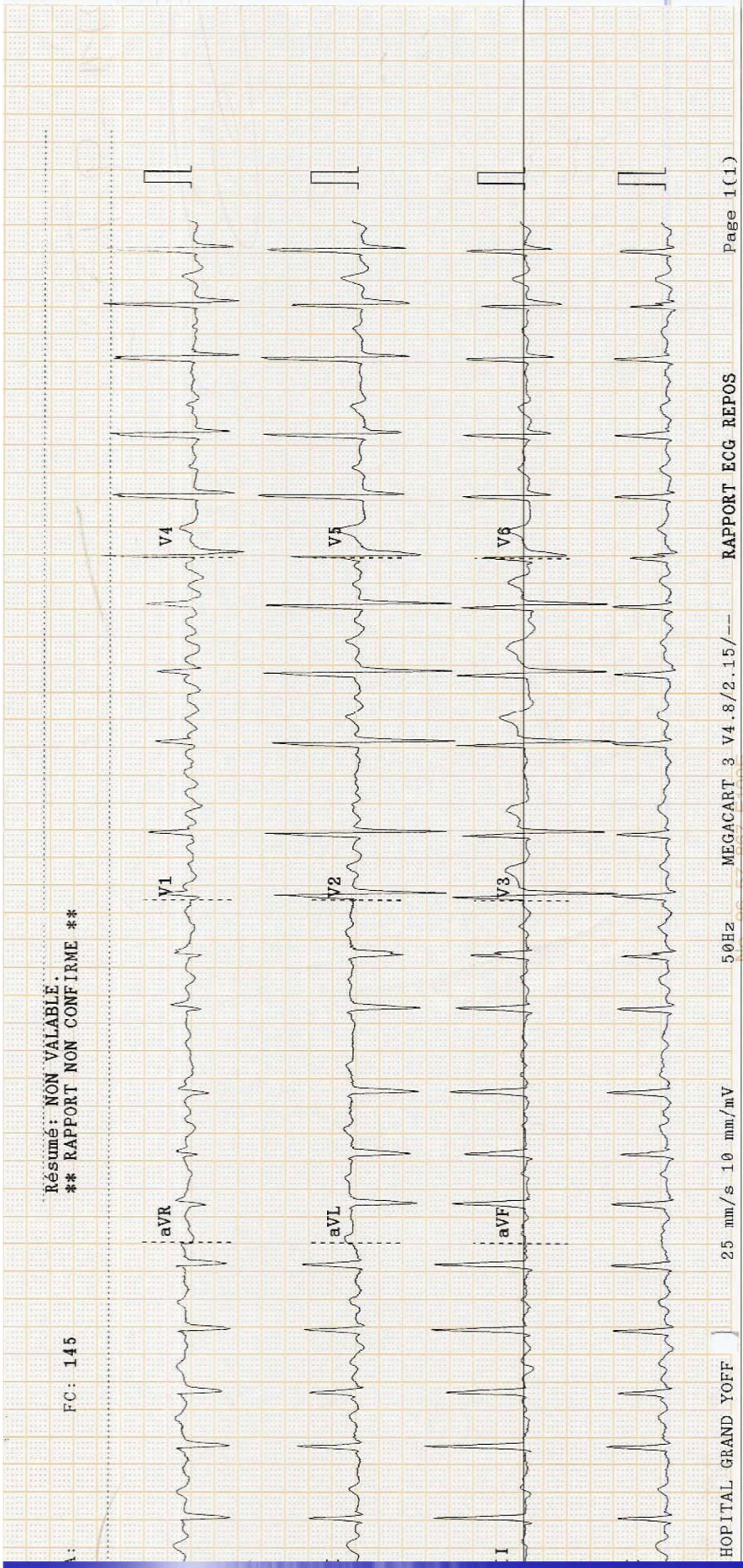


Cochez la bonne réponse:

- Extrasystoles ventriculaires bigéménées
- HVG
- Tachycardie ventriculaire
- Bloc de branche gauche

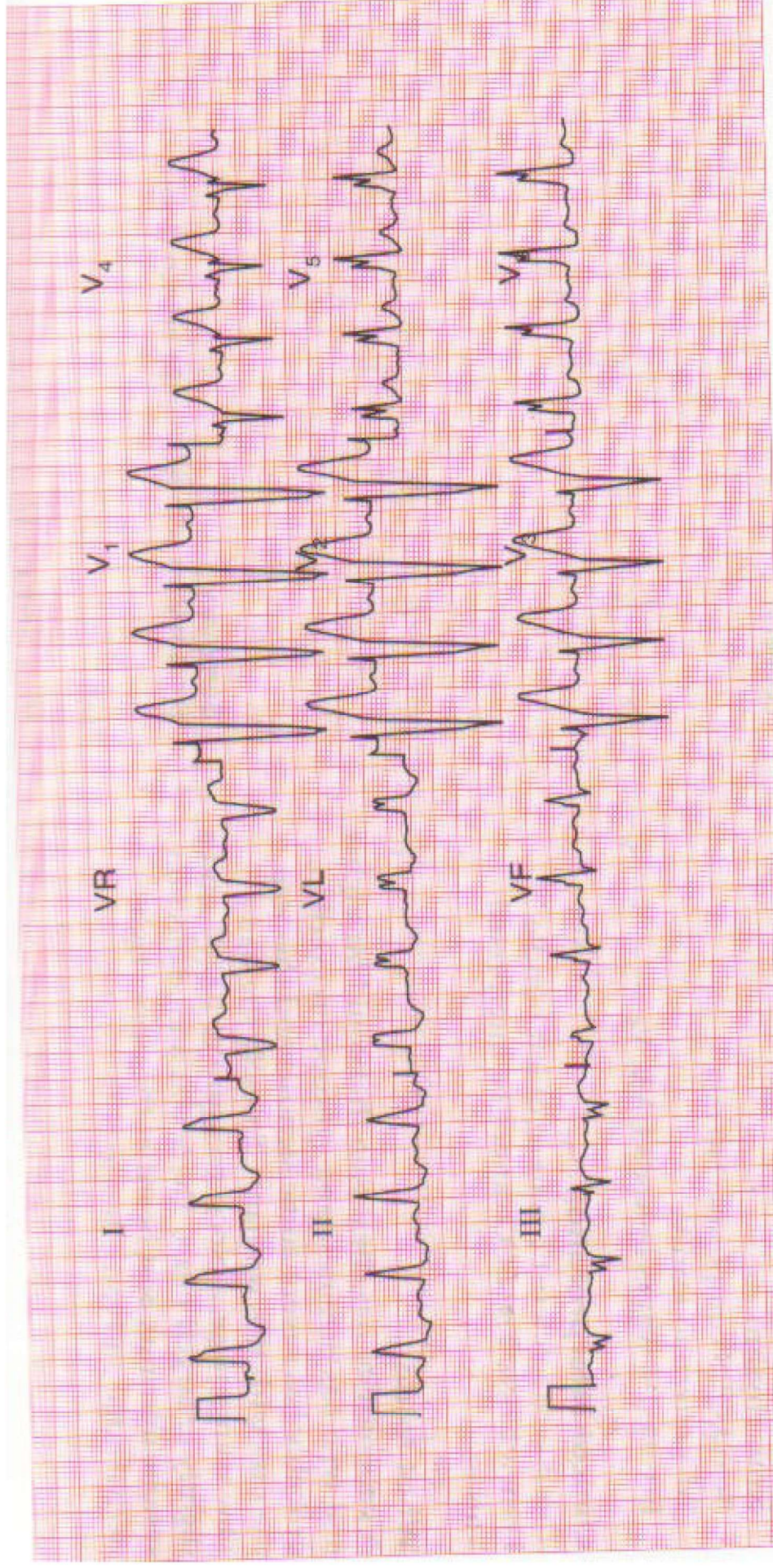


En quoi ce tracé vous préoccupe-t-il?

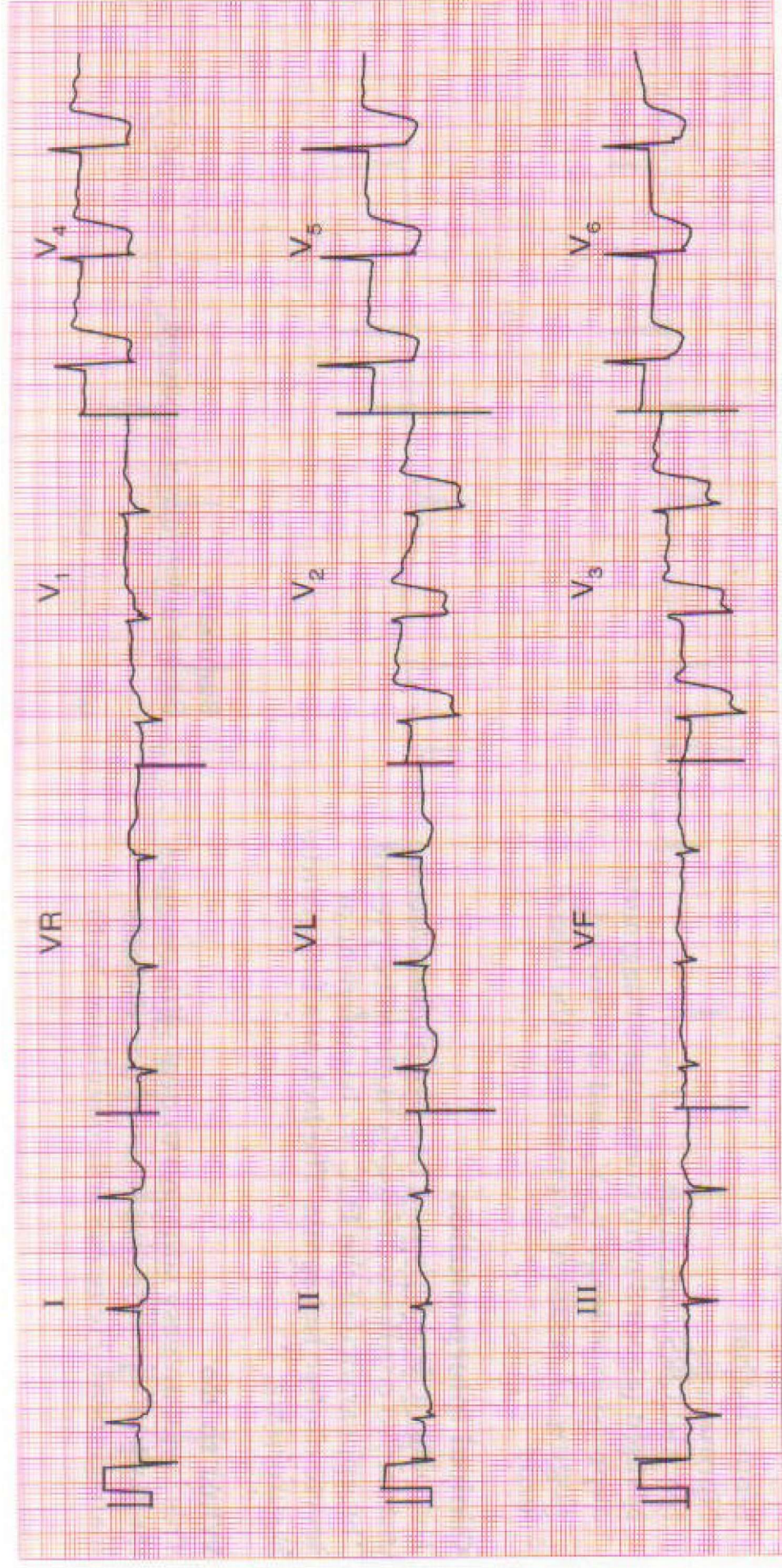


Cochez la bonne réponse:

- 1) Fibrillation ventriculaire
- 2) Arythmie sinusale
- 3) Flutter auriculaire
- 4) Fibrillation auriculaire

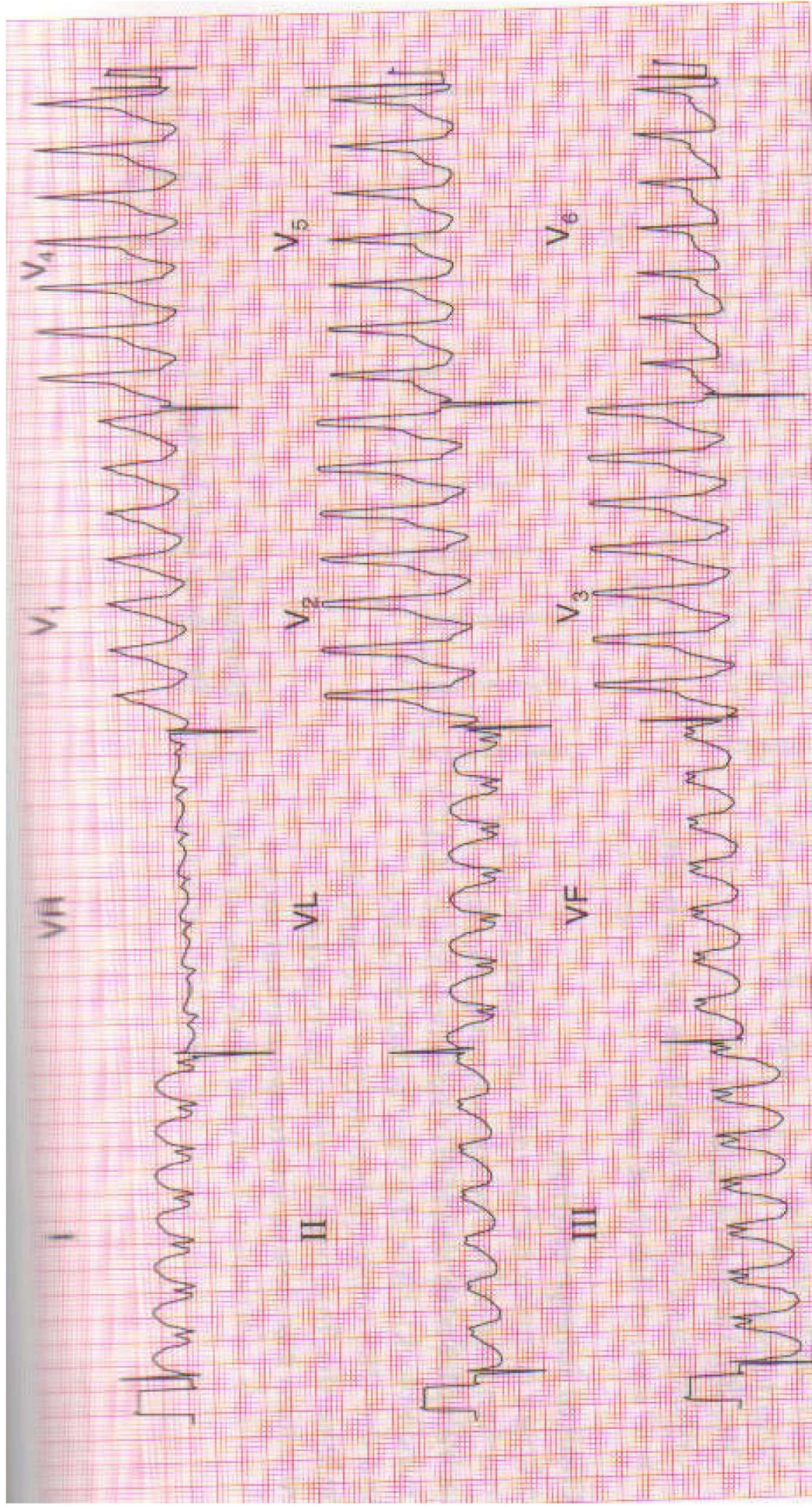


1. Quelle anomalie reconnaissez-vous sur ce tracé ?

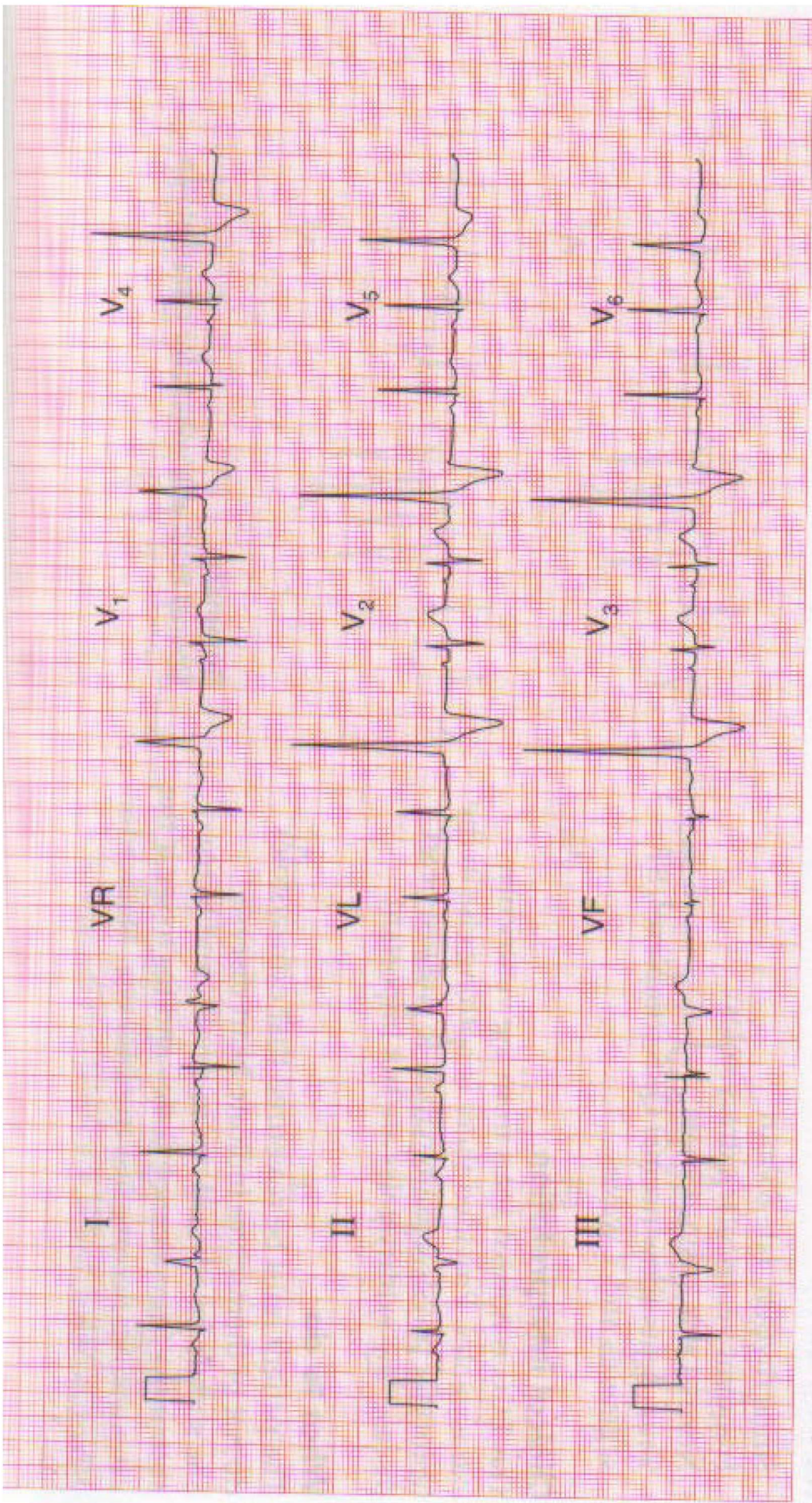


1. Comment nommez-vous ce trouble de la repolarisation ?

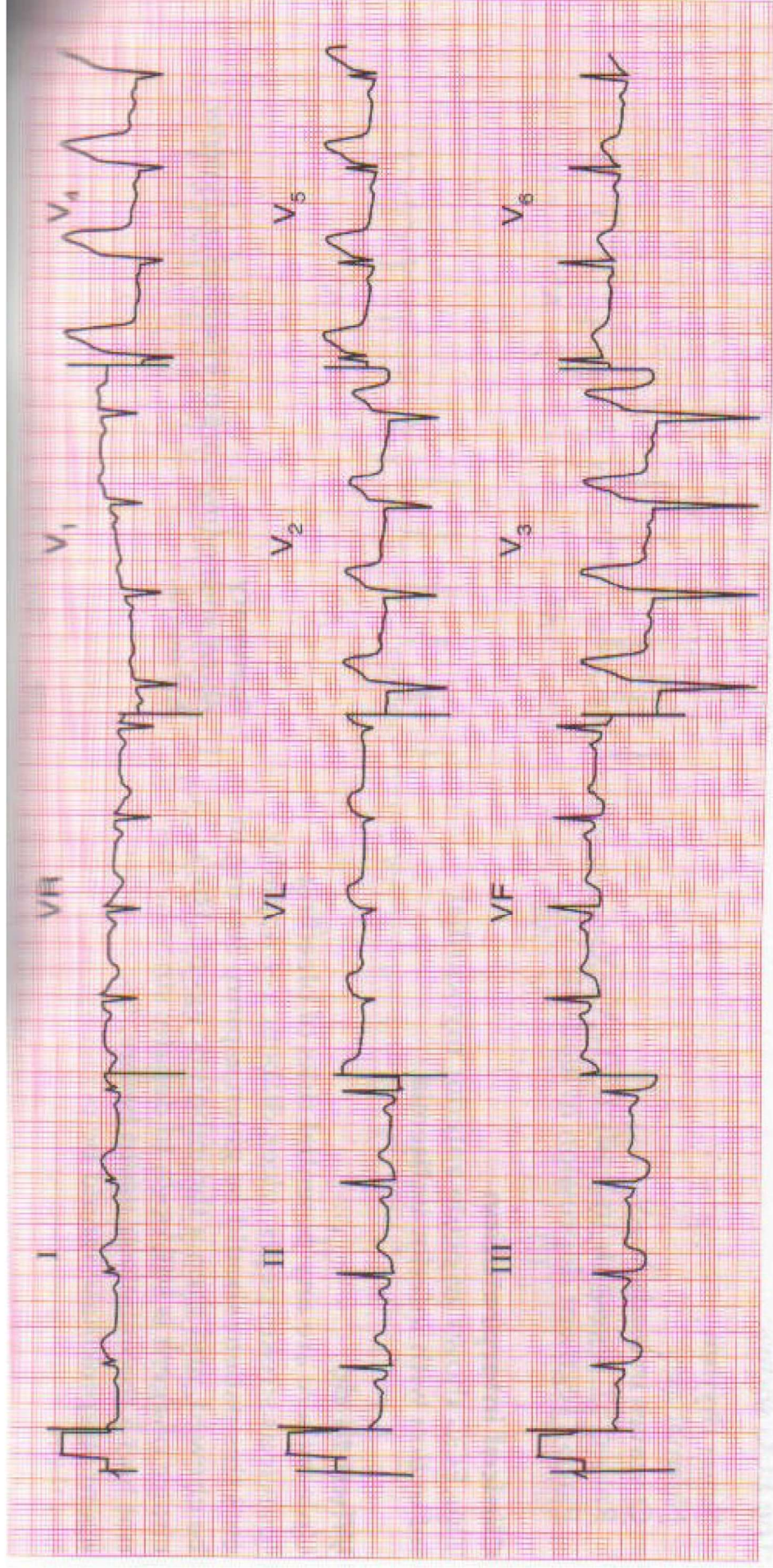
2. Il concerne quel territoire ?



Quelle conclusion donnez-vous à ce tracé ?

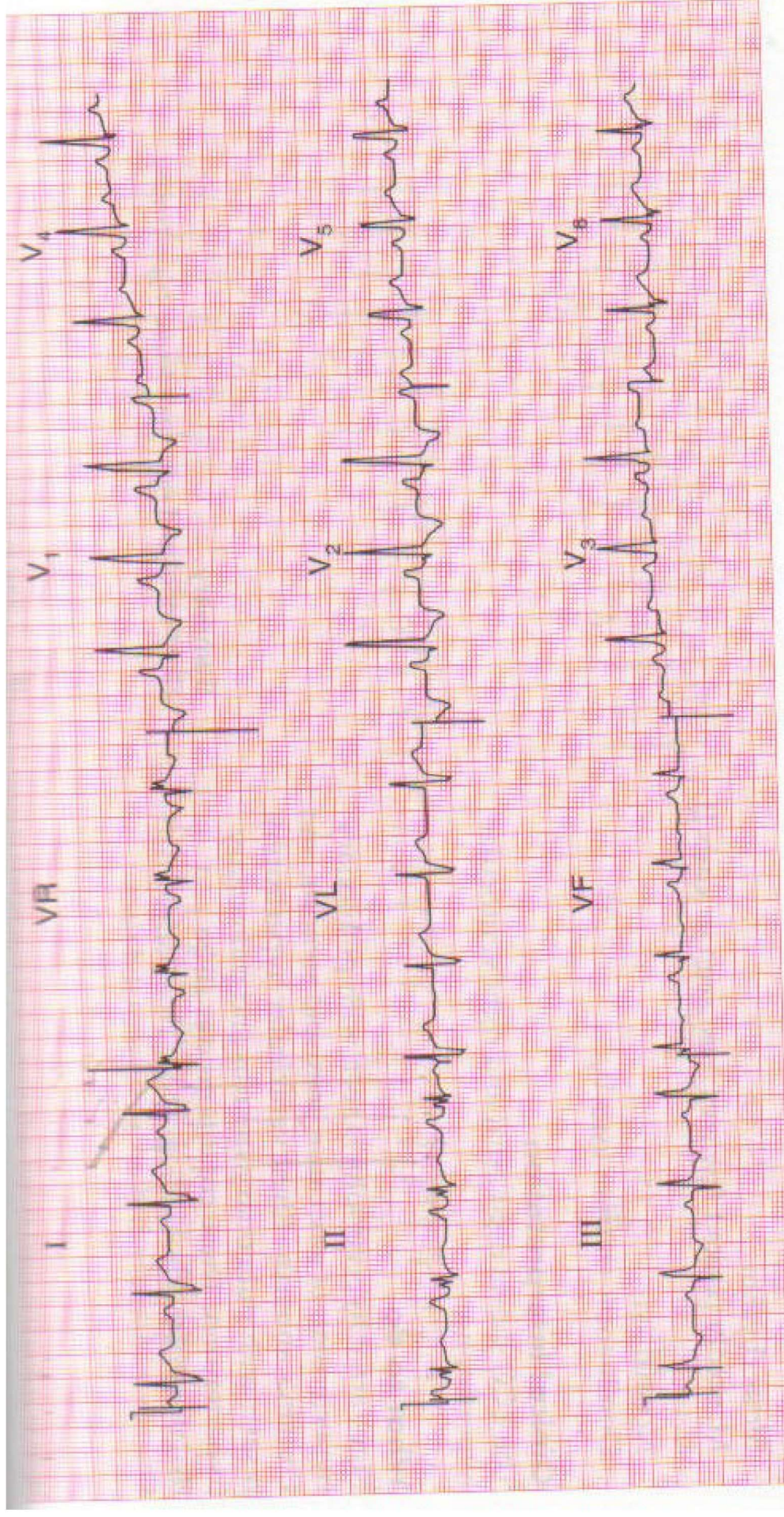


■ **Donnez votre avis sur cet ECG ?**

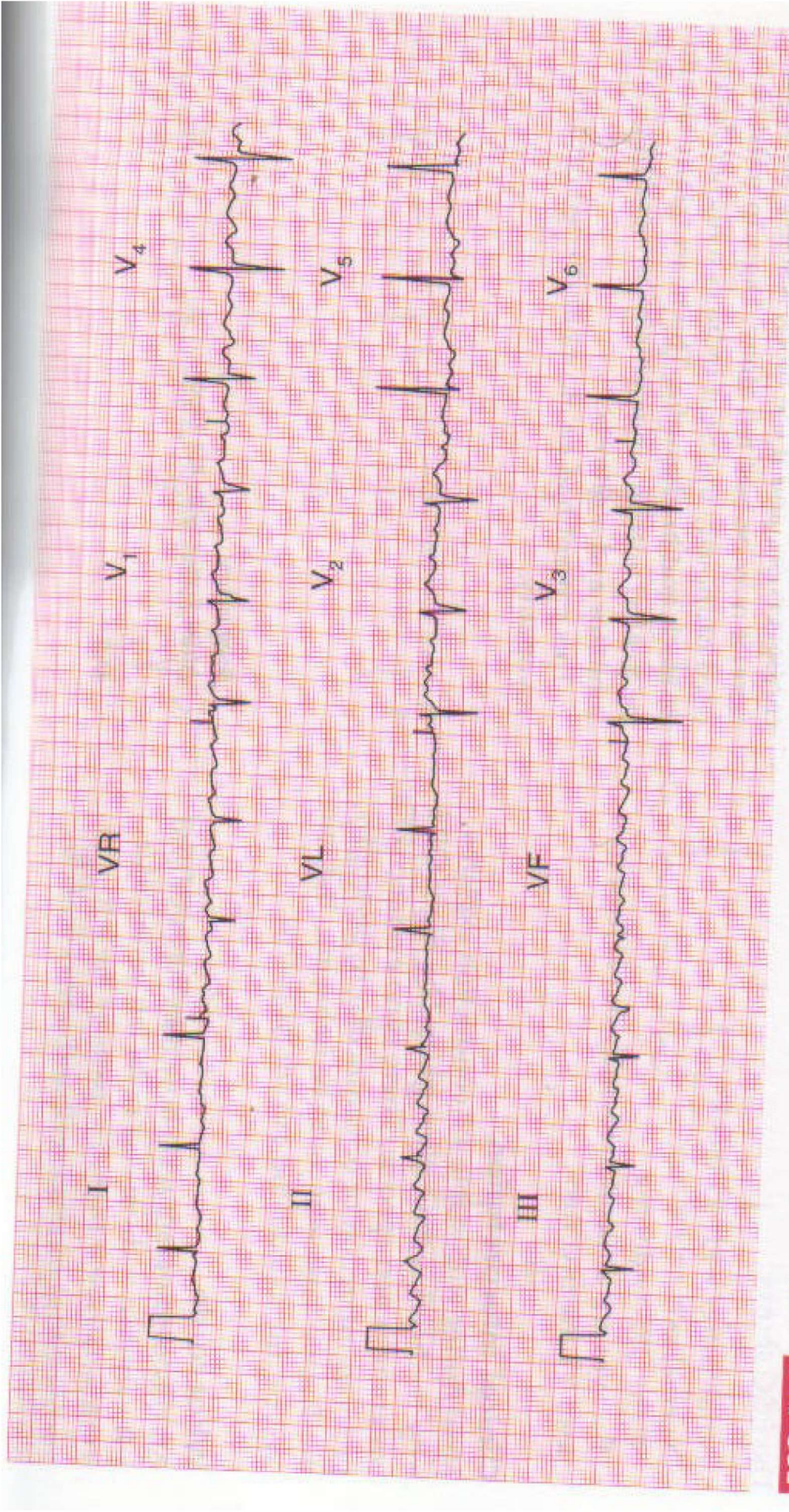


1. Diagnostic topographique ?

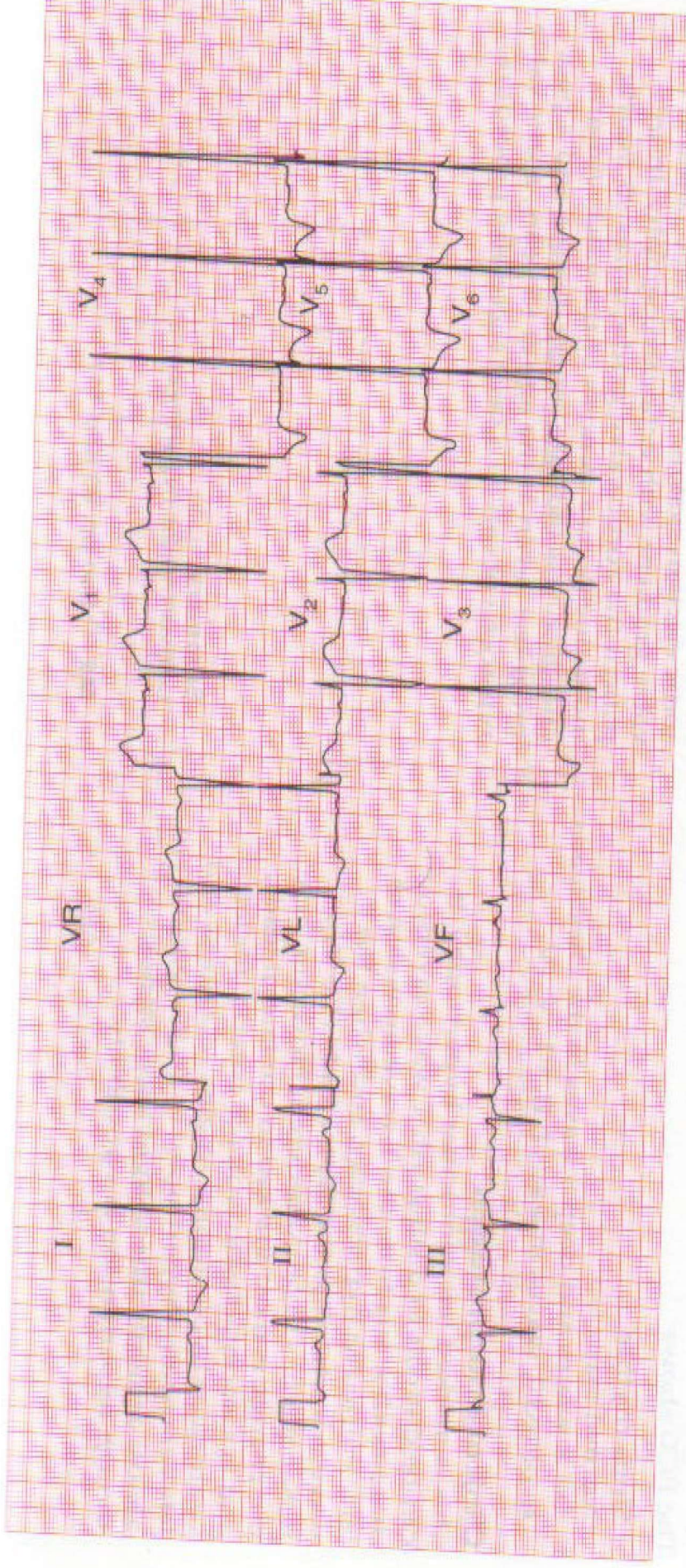
2. Y-a-t-il des images en miroir et dans quel territoire ?



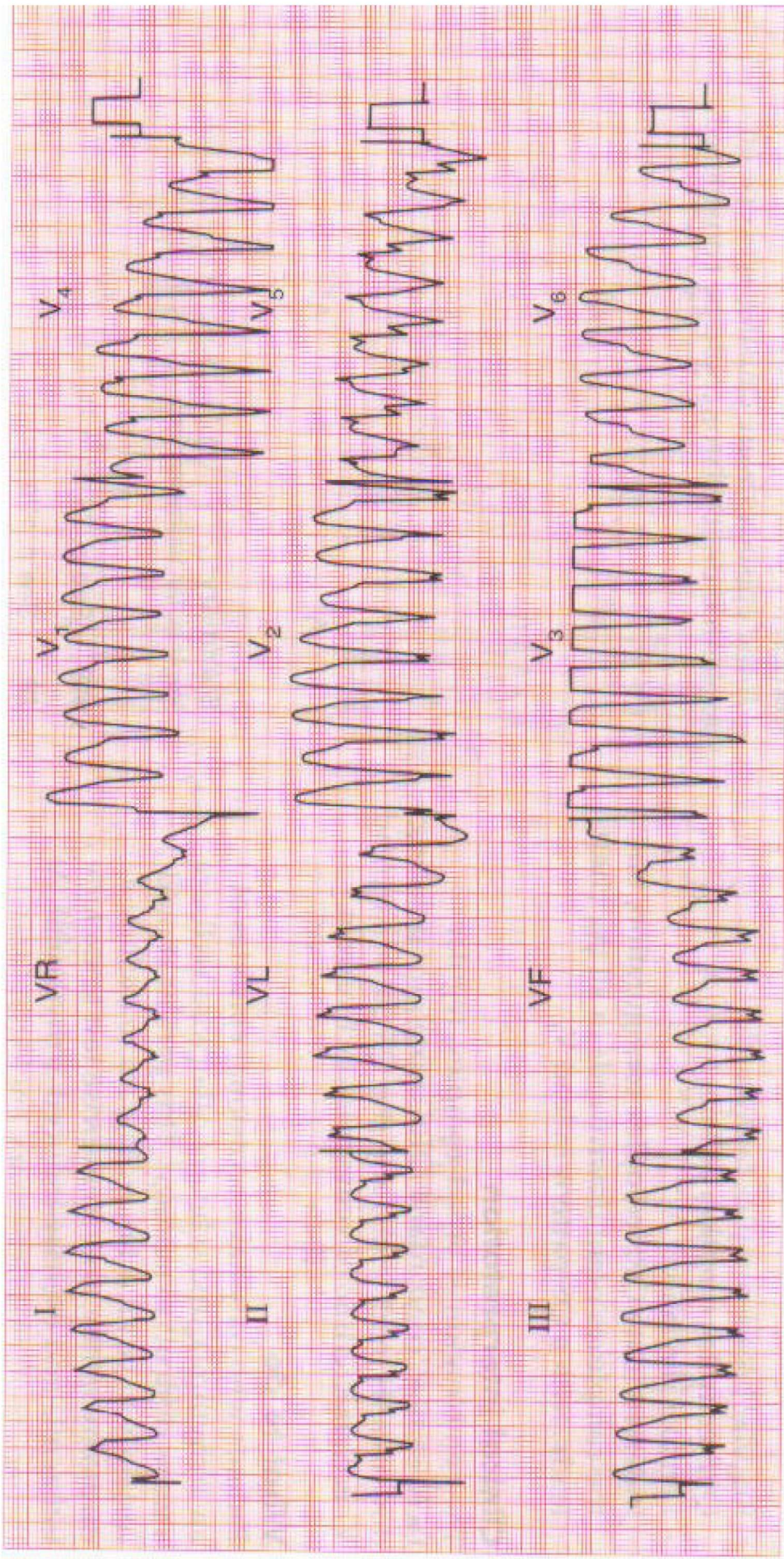
Quel est votre diagnostic ?



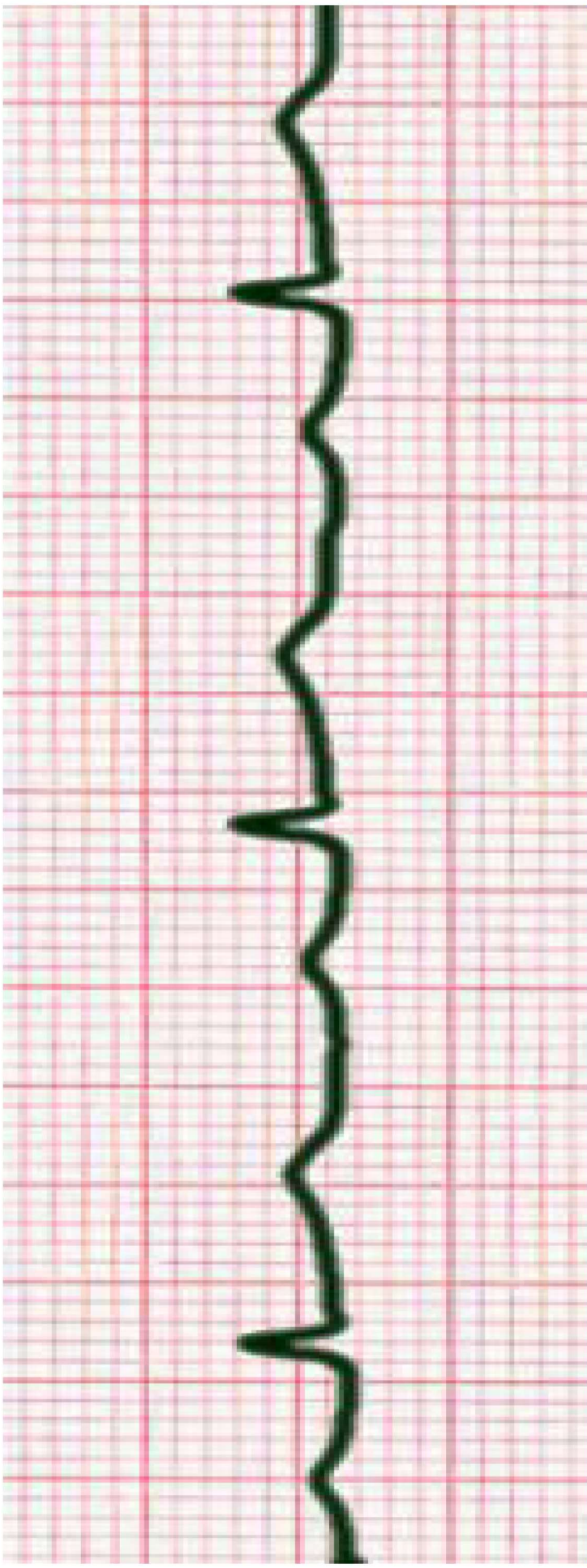
Quel est votre avis ?



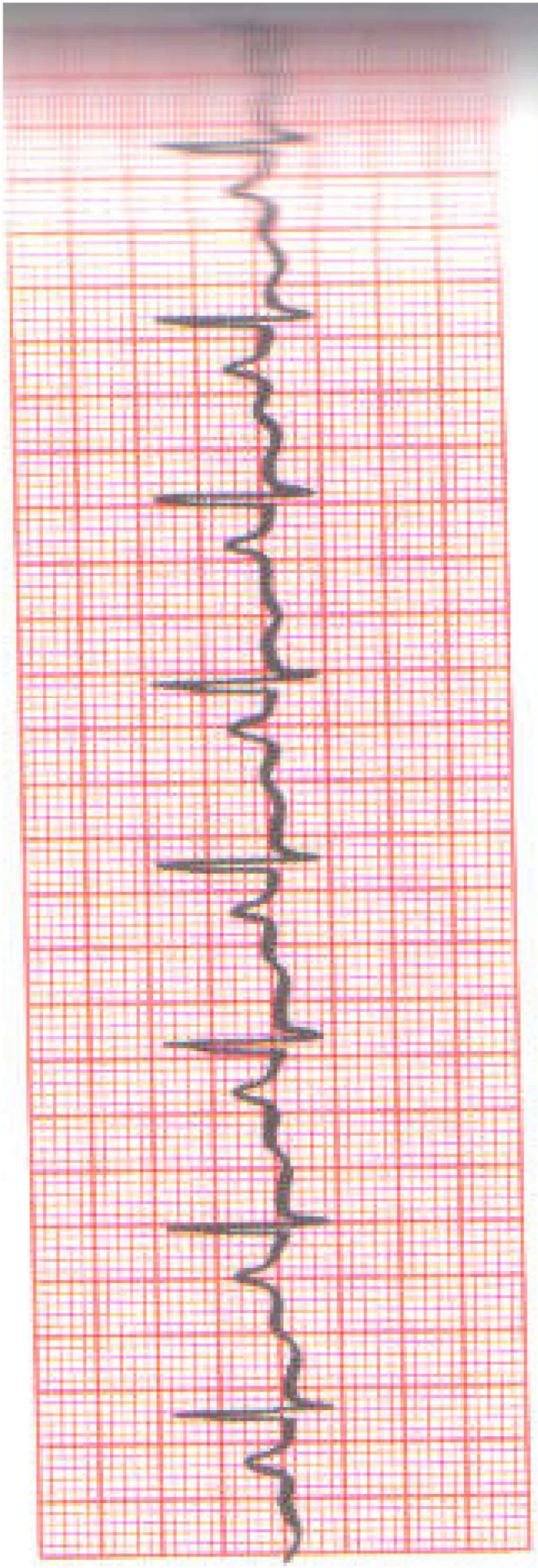
1. Quelle anomalie de surcharge constatez-vous ?
2. Quel trouble de la repolarisation y est-il associé ?
3. Quels sont les territoires concernés ?
4. Ce trouble de la repolarisation est-il primaire ou secondaire pourquoi ?



Quel est votre avis ?



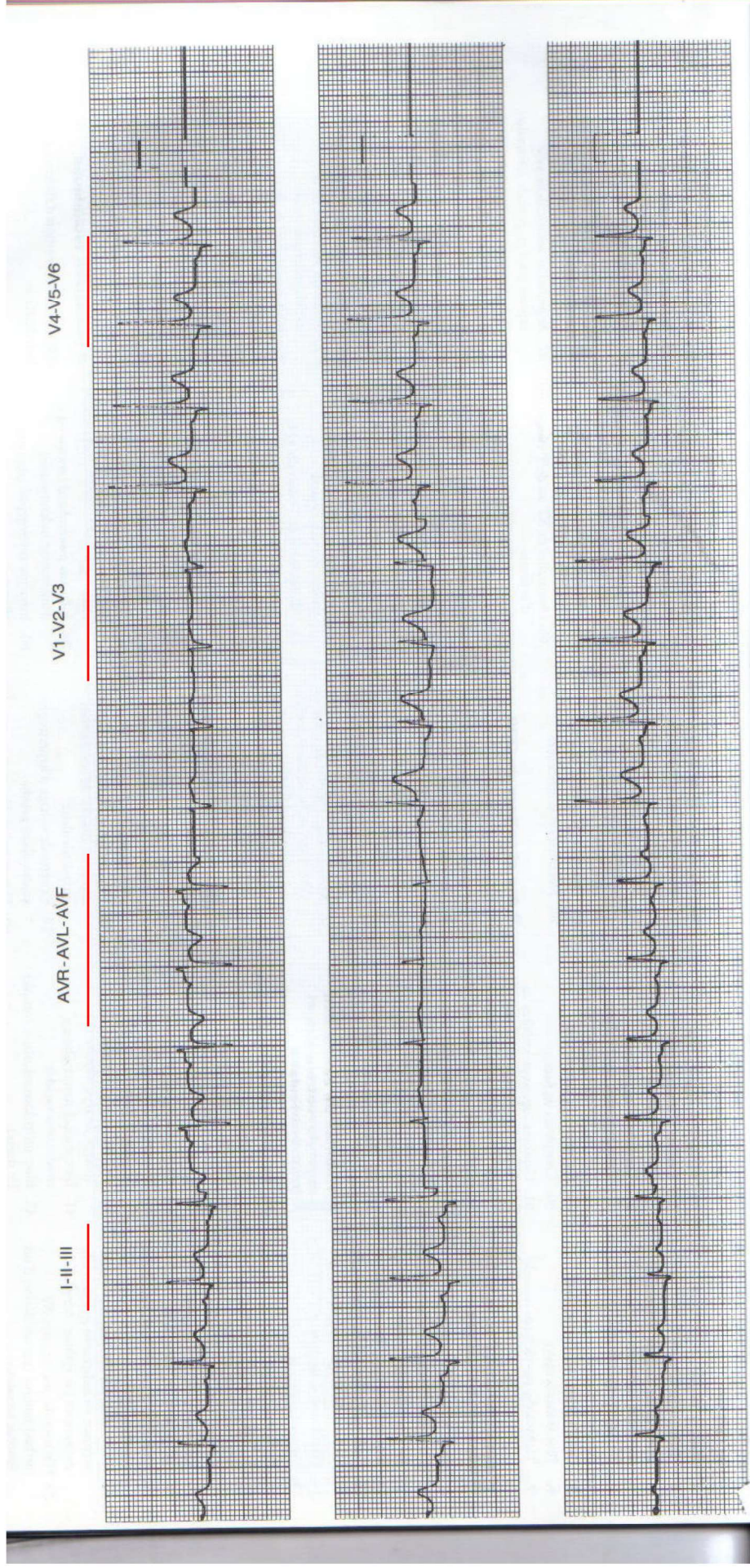
- ECG normal
- Hypertrophie auriculaire gauche
- BAV 1^{er} degré
- BAV Mobitz I



Il existe sur ce tracé une hypertrophie auriculaire :

1. Déterminez laquelle (droite ? Gauche?)

2. Argumentez ?



Jeune homme de 27 ans consulte pour douleur thoracique

- IDM préciser le territoire
- Péricardite
- Ischémie sous épicaudite
- Flutter auriculaire